

**Actualización del Síndrome de tako-tsubo asociado con COVID-19**

**Update on COVID-19-associated tako-tsubo syndrome**

**Atualização sobre a síndrome de tako-tsubo associada à COVID-19.**

Katherine Elizabeth Terán Flores<sup>1</sup>  
[kteran1743@uta.edu.ec](mailto:kteran1743@uta.edu.ec)  
Universidad Técnica de Ambato

Katherine Elizabeth Garcés<sup>2</sup>  
[ke.garces@uta.edu.ec](mailto:ke.garces@uta.edu.ec)  
Universidad Técnica de Ambato

**Como citar:**

Terán, K. & Garcés, K. (2023). Actualización del Síndrome de tako-tsubo asociado con COVID-19. *Código Científico Revista de Investigación*, 4(1), 635-662.

**Recibido:** 10/04/2023

**Aceptado:** 12/05/2023

**Publicado:** 30/06/2023

---

<sup>1</sup> Estudiante de la Universidad Técnica de Ambato, Hospital General Latacunga, Ecuador, <https://orcid.org/0009-0008-7175-4332>.

<sup>2</sup> Docente de la Universidad Técnica de Ambato, Médico Especialista en Medicina Familiar Ministerio de Salud Pública-Tungurahua, Ecuador, <https://orcid.org/0000-0002-4728-5045>.

## Resumen

**Introducción:** La miocardiopatía de Takotsubo y su asociación con el Covid-19, es un síndrome que se va a caracterizar por un cuadro agudo, donde existe disfunción sistólica regional transitoria del ventrículo izquierdo que corresponde a eventos emocionalmente estresantes o eventos físicos que sean, principalmente afecta a mujeres posmenopáusicas, su mecanismo fisiopatológico aún no se conoce a ciencia cierta, aunque se consideraba que se trataba de un cuadro benigno actualmente se asocia a varias complicaciones. **Objetivo:** Describir el síndrome de Tako-tsubo y su relación con el Covid-19. **Metodología:** Este estudio observacional y descriptivo utilizó una investigación de la literatura de la investigación científica la cual cumplió con los criterios de inclusión que se detallan a continuación: que las investigaciones sean realizadas en inglés o español en los últimos 5 años sobre el síndrome de Tako-tsubo y su relación con el Covid-19. **Resultados:** Se incluyeron 26 artículos, pertinentes y elegibles con el tema del síndrome de tako-tsubo y la relación con el Covid-19. El 99.5% de los pacientes presentaron niveles de troponinas aumentados. Se presentó miocarditis o miopericarditis posterior a recibir la vacuna BNT162 en un 74,4% de los casos. En cuanto a las pruebas cardiacas se evidencio que el electrocardiograma suele ser normal en cerca de 21% de los pacientes. La angiografía coronaria y la ventriculografía son las modalidades de diagnóstico recomendadas, y el manejo debe incluir medidas de soporte y tratamiento de cualquier complicación. **Conclusión:** El síndrome de tako-tsubo en pacientes que presenten Covid -19 es muy raro, sin embargo, de presentarse puede llevar a una gran morbimortalidad.

**Palabras claves:** Síndrome de takotsubo, covid-19, angiografía coronaria con ventriculografía, ecocardiograma, riesgo cardiovascular, disfunción ventricular.

## Abstract

**Introduction:** Takotsubo cardiomyopathy and its association with Covid-19, is a syndrome that is going to be characterized by an acute picture, where there is transient regional systolic dysfunction of the left ventricle corresponding to emotionally stressful events or physical events that are, mainly affects postmenopausal women, its pathophysiological mechanism is still not known for sure, although it was considered to be a benign picture is currently associated with several complications. **Objective:** To describe Tako-tsubo syndrome and its relationship with Covid-19. **Methodology:** This observational and descriptive study used an investigation of the scientific research literature which met the following inclusion criteria: that the research was conducted in English or Spanish in the last 5 years on Tako-tsubo syndrome and its relationship with Covid-19. **Results:** Twenty-six relevant and eligible articles were included on the subject of tako-tsubo syndrome and its relationship with Covid-19. Increased troponin levels were present in 99.5% of patients. Myocarditis or myopericarditis following receipt of BNT162 vaccine was present in 74.4% of cases. Cardiac tests showed that the electrocardiogram was usually normal in about 21% of patients. Coronary angiography and ventriculography are the recommended diagnostic modalities, and management should include supportive measures and treatment of any complications. **Conclusion:** Tako-tsubo syndrome in patients presenting with Covid -19 is very rare, however, if present it can lead to high morbidity and mortality.

**Keywords:** Tako-tsubo syndrome, COVID-19, coronary angiography with a ventriculography, echocardiogram, cardiovascular risk, ventricular dysfunction.

## Resumo

**Introdução:** A cardiomiopatia de Takotsubo e sua associação com a Covid-19, é uma síndrome que vai se caracterizar por um quadro agudo, onde há disfunção sistólica regional transitória do ventrículo esquerdo correspondente a eventos emocionalmente estressantes ou eventos físicos que são, afeta principalmente mulheres na pós-menopausa, seu mecanismo fisiopatológico ainda não é conhecido com certeza, embora tenha sido considerado um quadro benigno atualmente está associado a várias complicações. **Objetivo:** Descrever a síndrome de Tako-tsubo e sua relação com a Covid-19. **Metodologia:** este estudo observacional e descritivo utilizou uma revisão da literatura científica que atendeu aos seguintes critérios de inclusão: pesquisa realizada em inglês ou espanhol nos últimos 5 anos sobre a síndrome de Tako-tsubo e sua relação com a Covid-19. **Resultados:** foram incluídos 26 artigos relevantes e elegíveis sobre o tema da síndrome de tako-tsubo e sua relação com a Covid-19. O aumento dos níveis de troponina estava presente em 99,5% dos pacientes. A miocardite ou miopericardite após a vacinação com BNT162 ocorreu em 74,4% dos casos. Os testes cardíacos mostraram que o eletrocardiograma estava normalmente normal em cerca de 21% dos pacientes. A angiografia coronariana e a ventriculografia são as modalidades de diagnóstico recomendadas, e o tratamento deve incluir o uso de um eletrocardiograma cardíaco..

**Palavras-chave:** Síndrome de takotsubo, covid-19, angiografia coronariana com ventriculografia, ecocardiograma, risco cardiovascular, disfunção ventricular.

## Introducción

La Organización Mundial de la Salud (OMS) informó el primer brote causado por el patógeno SARS CoV-2 el cual ha significado un peligro para la salud pública mundial, y de un nuevo coronavirus el 31 de diciembre de 2019, nombrando al nuevo virus "2019 - nCoV", pasó a ser denominado síndrome respiratorio agudo severo coronavirus-2 (SARS-CoV-2) por el Comité de Taxonomía de Virus, y la OMS anunció el 30 de enero de 2020 que este nuevo brote viral había sido clasificado como un evento de salud pública. El 11 de febrero la OMS declaró esta patología como la enfermedad por coronavirus 2019 (COVID-19) y definitivamente el 11 de marzo de 2020 declaró al Covid 19 como pandemia. (Majumder y Minko)

A nivel mundial se ha registrado 192,833,975 millones de pacientes con coronavirus (SARS-CoV-2), además de 250,679 de casos adicionales y cerca de 2,944,636 muertes acumuladas y 8,897 muertes adicionales. En la actualidad Ecuador tiene en estos momentos 1.061.100 personas confirmadas de coronavirus, hasta el momento existe 36.019 personas fallecidas por coronavirus, encontrándonos entre los países con una tasa baja de personas

contagiadas con Covid-19 (Organización Panamericana de la Salud, 2023); el 5 de mayo la OMS anuncio la culminación del Covid-19 como emergencia sanitaria internacional; sin embargo, eso no quiere decir que ya no es una amenaza (Organización Panamericana de la Salud, 2023).

En la presente pandemia provocada por el SARS CoV-2 se ha prestado atención a un acrecentamiento en el acontecimiento de diversas condiciones asociadas al Covid-19, por ser complicaciones orgánicas que tienen un gran impacto en los niveles de salud, dada la etapa temprana de la pandemia, la magnitud de los efectos en órganos blandos y la escasez de información disponible, se pensaba que los síntomas causados por Covid-19 se limitaban al sistema respiratorio, pero el suceso de padecimientos cardiovasculares está aumentando enfermedades como miocarditis, infarto agudo de miocardio, tromboembolismo pulmonar, síndrome de tako-tsubo, todas estas pueden generar un proceso inflamatorio multisistémico; marcadores de daño miocárdico agudo se han reportado en uno de cada cinco pacientes con Covid-19 con múltiples mecanismos (Shah RM et al., 2021) (Quinde-Moncayo P et al., 2021).

Las sintomatologías y signos cardiacos que se muestran en un paciente con Covid.19 tienen una amplia variedad incluso en algunos casos hay pacientes que no manifiestan síntomas o signos de enfermedad cardiaca, sin embargo en este tipo de pacientes las pruebas cardiacas se encuentran alteradas, es necesario recalcar que los pacientes que tienen este tipo de pruebas alteradas tienen síntomas típicos de Covid-19, no se conoce a ciencia cierta qué es lo que desencadena este tipo de patologías cardiacas asociadas al covid-19, pero puede deberse a un proceso de enfermedad aguda (UpToDate, 2023)

Una de las patologías de interés que se presenta en relación con el Covid 19, es el síndrome de Takotsubo o corazón roto, diferentes estudios han confirmado una mayor incidencia de miocardiopatía de Takotsubo en pacientes con Covid 19 (Shah RM et al., 2021), un síndrome caracterizado por una presentación aguda además de una disfunción sistólica

parcial transitoria del ventrículo izquierdo, se va a relacionar con eventos físicos o eventos que sean emocionalmente estresantes, que simulan un infarto de miocardio, en el que se va a evidenciar dolor torácico, además de presentar cambios electrocardiográficos y bioquímicos, entre los mecanismos propuestos se encuentra el aumento de angustia psicológica, tormenta de citocinas, aumento de las respuestas simpáticas y disfunción microvascular. Es importante descartar que la presentación clínica del síndrome de tako-tsubo es muy parecido al síndrome coronario agudo, caracterizándose con un aumento de dolor torácico, se debe recalcar que las miocardiopatías isquémicas deben excluirse antes del diagnóstico del síndrome de takotsubo (Ghasemi et al., 2023)

El presente artículo pretende definir cuál es la relación que existe entre el Covid-19 y el síndrome de tako-tsubo, con el fin de brindar una actualización sobre toda la información relevante encontrada en esta patología, para que los expertos de la salud puedan diagnosticar y tratar a tiempo este tipo de enfermedades que se correlacionan con el SARS CoV-2.

### **Desarrollo**

La pandemia producida por el SARS CoV-2, ha ido incrementando la aparición de varias patologías que se asocian a esta enfermedad, como son las manifestaciones cardiovasculares. Dentro de estas se ha visto que el síndrome del balón apical o también conocido como la miocardiopatía de tako-tsubo, síndrome del corazón roto o miocardiopatía por estrés, anomalías transitorias del ventrículo izquierdo cuando existe una ausencia de enfermedad arterial coronaria obstructiva es una complicación de la COVID-19 pero que sin embargo simula un infarto de miocardio (Salah y Mehta, 2020).

El síndrome de tako-tsubo llamado de esta manera por la forma que toma el corazón, el cual se asemeja a una olla de pesca de pulpo que en Japón se conoce como Takotsubo (John et al., 2021)

## **Etiología**

La miocardiopatía de Takotsubo (MTC) se le ha otorgado sobre todo a la presencia de estrés físico o emocional intenso, lo cual como se mencionó anteriormente puede producir una disfunción cardíaca rápida, durante la pandemia de covid-19 ha existido un incremento considerable de personas quienes sufrieron de angustia psicosocial y económica, dichas emociones que se manifiestan intensamente como el dolor, miedo, ira, ansiedad, tristeza, empeoran los niveles de ansiedad, depresión o pánico a contraer el virus del SARS CoV2, todos estos efectos pueden ser responsables de que exista un incremento en el acaecimiento de miocardiopatía provocada por estrés en la población (Salah y Mehta, 2020).

En un estudio realizado en la Clínica Cleveland evidenció que los pacientes que tenían síndrome coronario agudo no presentaban síndrome de takotsubo, ni Covid-19, por lo cual esto nos indica que el acrecimiento de la MTC no se debe a que coexista con el covid-19, sino más bien se debe a crisis de salud mental. En un estudio realizado en julio del 2020 se describe el caso de un paciente el cual presentó elevación de la troponina e hipocinesia apical posterior a la intubación y pericardiocentesis, el estrés de estos procedimientos puede ser la probable etiología de la miocardiopatía de takotsubo la cual apareció un tiempo después (Salah y Mehta, 2020).

## **Epidemiología e incidencia**

El síndrome de Takotsubo se registró por primera vez en 1990 en Japón y ha ido acrecentando debido a los factores estresantes que se viven en la vida moderna, teniendo en cuenta la prevalencia de 1.0 a 2.5% y ocurre más en mujeres posmenopáusicas (Amin et al., 2020).

Este síndrome ocurre aproximadamente entre el 1 y 2% de los pacientes en los cuales se cree la presencia de síndrome coronario agudo con troponina positiva o sospecha de infarto agudo de miocardio con elevación del segmento ST también representó aproximadamente 1,7

a 2,2 casos de enfermedad miocárdica de estrés en pacientes con infarto de miocardio con elevación del segmento ST o sospecha de síndrome coronario agudo o, infarto alto. Se desconoce a ciencia cierta la incidencia de la afectación del Síndrome de takotsubo en personas que presenten estrés emocional o físico, cabe recalcar que este síndrome se ve más frecuentemente en mujeres y adultos mayores. En varias revisiones se ha demostrado que las mujeres representaron cerca del 80 al 100% de los casos, teniendo una edad promedio de 61 a 76 años. De todos los pacientes que ingresan a emergencia por síntomas sugestivos de síndrome coronario agudo, cerca de un 2% van a ser diagnosticados de síndrome de Takotsubo (John et al., 2021) (UpToDate, 2023) (Quesada et al., 2020).

En otro artículo se menciona que este síndrome se presenta en un 2-3%, y de los cuales del 5-6 % se presentan en pacientes que tienen síndrome coronario agudo (Singh et al., 2021). En relación a la MTC y el Covid-19, se ha evidenciado que cerca del 90 % de los casos ocurren en mujeres con un promedio de edad de 64,6 años, y las personas menores de 50 años representan cerca del 10% de los casos, si se trata de pacientes jóvenes teniendo en cuenta que la afectación principal fue la apical, representando más del 80%, seguida de la forma medioventricular, los pacientes con estrés físico representan un peor pronóstico en relación con los pacientes que tienen un desencadenante emocional (Quinde-Moncayo P et al., 2021).

La mortalidad hospitalaria en pacientes con síndrome de corazón roto es de 3,5 a 12%, si los pacientes presentan también insuficiencia cardiopulmonar la mortalidad se incrementa a un 18% y si los pacientes no presentan insuficiencia cardiopulmonar la mortalidad es de 1,4% (Prokudina et al., 2021)

Si los pacientes hombres presentan elevación del segmento ST la mortalidad es de 4,4%, mientras que en las mujeres es de 0,2%; sin embargo, si se presenta elevación del ST y se acompaña de arritmias mortales la mortalidad es de 39%, en cambio en pacientes que no

tienen arritmias se observa una mortalidad de 9%, por lo que el pronóstico empeora si existe la presencia de arritmias potencialmente mortales (Prokudina et al., 2021).

Se ha evidenciado que el síndrome de takotsubo también se ha desencadenado en pacientes que han presentado una prueba RT-PCR negativa para Covid-19, esto se ha relacionado debido al estrés emocional y el aislamiento social que nos tocó vivir a causa de la pandemia, evidenciándose que antes de la pandemia de Covid se tenía que la incidencia del síndrome de corazón roto era cerca del 1,5 al 1,7% y que esto aumento con la aparición del Covid siendo de 7,8% la incidencia (John et al., 2021).

### **Fisiopatología**

La fisiopatología del MCT, no se conoce a ciencia cierta, pero se ha evidenciado que existe la participación del eje-cerebro-corazón, en un estudio con 19 pacientes se reportó que la existencia de factores estresantes emocionales o físicos producen un aumento en los niveles de catecolaminas y cortisol en relación con la población normal a nivel sistémico y presináptico (Zazueta-Armenta et al., 2023) (Moady y Atar, 2022), estos niveles podrían estar provocando desorden miocárdico debido al efecto que realizan las catecolaminas sobre los cardiomiocitos, provocando contractibilidad hiperdinámica, espamo epicárdico y también disfunción microvascular.

El estudio muestra niveles elevados de cortisol en pacientes con Covid-19, Penefsky et al mencionó que la administración de glucocorticoides incremento la tensión isométrica y el desarrollo de tensión, disminuyó la velocidad de relajación en el musculo papilar, acortando el tiempo de relajación sin tener un cambio significativo en el tiempo de contracción, por lo cual se cree que el nivel elevado de cortisol y de catecolaminas en relación con los mediadores subyacentes comunes, podría estar ejerciendo un efecto toxico que afecte directamente sobre los cardiomiocitos en pacientes que presentan Covid-19, relacionándose de manera directa con MTC (Salah y Mehta, 2020).



Los principales mecanismos son la toxicidad de las catecolaminas para los cardiomiocitos, el espasmo multivaso, aceleración de las vías de supervivencia del miocardio, el espasmo epicárdico y la ruptura de la placa conduce al aturdimiento del miocardio en pacientes con enfermedad arterial coronaria (Quesada et al., 2020).

Los desencadenantes pueden involucrar un suceso estresante que involucre un trauma físico o emocional, o puede ser una combinación (Zazueta-Armenta et al., 2023). Posiblemente el mecanismo del síndrome de takotsubo durante la infección aguda sea multifactorial y se relaciona de manera directa con los efectos de la tormenta de citocinas y la disfunción microvascular (Moady y Atar, 2022).

### **Factores de riesgo**

Los componentes de riesgo más recurrentes para el desenvolvimiento de este padecimiento se observa en pacientes que presentan hipertensión arterial, dislipidemia, diabetes, entre otros factores tenemos que se encuentren edades mayores a 69 años, el sexo femenino, presentar tabaquismo, fibrilación auricular, ser portador de marcapasos o portador de prótesis valvular, la psoriasis, artritis reumatoide, depresión, asma/EPOC, enfermedad de Alzheimer ACV hemorrágico, ACV isquémico (Quesada et al., 2020), hipotiroidismo, hipertiroidismo (Espinoza-Alva et al., 2019).

En un estudio que incluyo a 19 personas, de las cuales 16 eran mujeres y 3 hombres, se encontró que los elementos de riesgo cardiovascular más significativos son el sedentarismo y las comorbilidades se identificó anemia o hipotiroidismo, los síntomas más comunes fue el dolor torácico, disnea, otro desencadenante de importancia fue el estado emocional de los pacientes (Zazueta-Armenta et al., 2023).

Sexo: Predominantemente se ven afectadas las mujeres en edad posmenopáusica, con una incidencia de 9:1, esto se debe a que existe una disminución de estrógenos (Quesada et al., 2020). Padecimiento psiquiátricos y neurológicos: Se cree que un 27% de los pacientes que

presentan miocardiopatía de Takotsubo tienen padecimientos de enfermedades neurológicas y un 42% tienen trastornos psiquiátricos (Quesada et al., 2020).

**Diabetes:** Algunos artículos mencionan que se correlaciona debido a la remodelación neuroanatómica y la activación de algunos neuropéptidos, lo cual predispone a la aparición de miocardiopatía; sin embargo, algunos estudios sugieren que el padecer diabetes podría ser un factor protector y que estos tendrían mejor pronóstico (Quesada et al., 2020).

**Emociones positivas:** Algunos estudios muestran que un estado de ánimo positivo aumenta el riesgo de síndrome coronario agudo, y un estudio muestra un aumento del 27% en el riesgo de isquemia miocárdica en su cumpleaños (Quesada et al., 2020).

### **Presentaciones clínicas**

Cerca de la mitad de los pacientes no muestran ningún antecedente patológico, pero un 6,5% presentan hipertensión y asma 5,2% que se encuentran entre las comorbilidades más comunes (Prokudina et al., 2021). Los pacientes presentan signos y síntomas similares a un síndrome coronario agudo, como es la dificultad para respirar, dolor torácico, hipotensión (Shah RM et al., 2021).

El dolor torácico se puede apreciar en el 63 y 82% de los pacientes, la disnea se ve en un 27 y 50% de los pacientes que tienen síndrome de takotsubo, dentro de los primeros 3 días de hospitalización de un paciente se presenta una presión arterial sistólica inferior a 90 mmHg. La principal manifestación es el aturdimiento, que se debe a la disfunción contráctil que se debe a la afectación de la región apical del corazón, en pacientes con infarto de miocardio con elevación del segmento ST, la fracción de eyección del ventrículo izquierdo a menudo se compara con la FEVI (Prokudina et al., 2021).

En un 7 al 10% de los pacientes con miocardiopatía de takotsubo puede llegar a presentar shock cardiogénico, la mortalidad que se presenta en estos pacientes es de un 28%. En un 45% se puede desarrollar hipertensión pulmonar (Prokudina et al., 2021).

En los estudios complementarios se puede apreciar elevación del segmento ST en el 13 al 19% de los pacientes siendo este un predictor de eventos adversos que se presentan en este síndrome, cerca del 60% se observa alteración de la onda T, se aprecia el aplazamiento del intervalo QTc en un 28 al 54% de los pacientes siendo esto un predictor frecuente de que el paciente va hacer intubado, además de que con frecuencia se desarrolla shock cardiogénico y arritmias, generando una mayor mortalidad hospitalaria pues alrededor de un 25% de los pacientes no se recuperó posterior a la hospitalización (Prokudina et al., 2021).

En un 11% de los pacientes se presentan arritmias mortales tales como asistolia, taquicardia ventricular y fibrilación; en un 12% se observan bloqueos auriculoventriculares, arritmias ventriculares (Prokudina et al., 2021).

### **Relación de la vacuna del covid-19 y el síndrome de takotsubo**

Desde inicios del Covid-19, los científicos han estado trabajando para desarrollar diferentes tratamientos para disminuir la mortalidad y la morbilidad, varias de las vacunas que se han distribuido como la Pfizer y NioNTech, vacunas de ARNm DE COVID-19 Y Mrna-1273 y BNT1626b2, se encargan de desencadenar una inmunidad innata de las cuales se reportó que la mayoría de efectos adversos fueron reacciones locales no graves como presentar eritema, fiebre, dolor de cabeza y mialgia, pero también se informó acerca de las vacunas basadas en ARNm que suelen presentar efectos en el sistema nervioso o el sistema cardiovascular, entre estos encontramos que se puede desarrollar miocarditis, pericarditis e incluso trombosis e isquemia (Fazlollahi et al., 2022). El dolor torácico, el síncope y la disnea son más comunes en pacientes con enfermedad respiratoria y síndrome de takotsubo (Ghasemi et al., 2023).

### **Diagnóstico**

El diagnóstico del síndrome de Takotsubo es difícil porque su presentación clínica es similar a la del infarto agudo de miocardio, es importante conocer la historia clínica de forma

minuciosa y completa, esto juega un papel primordial en el diagnóstico diferencial entre el infarto agudo de miocardio el BNP, el péptido natriurético N-terminal Pro-B-type (NT-proBNP) y el síndrome de takotsubo, ya que estos valores están elevados en el síndrome del corazón roto cuando el pico de NT-proBNP se observa 24 h después del inicio de esta patología (Prokudina et al., 2021).

En varios consensos se recomienda que se realice una angiotomografía coronaria con ventriculografía izquierda nos sirve para confirmar la determinación de síndrome de takotsubo, aunque no se cuenta con un registro de varios casos de este síndrome que se asocie a Covid-19, los evidenciados en relación con la miocardiopatía de takotsubo se han podido diagnosticar mediante ecocardiograma. Además, cabe mencionar que no se han implementado pruebas más invasivas debido a que puede existir un riesgo inherente o puede deberse también a que existe falta de disponibilidad de estas pruebas, es necesario recatar que de no realizarse una angiografía coronaria o una ventriculografía el diagnóstico podría ser falso (Rivera K, 2020).

En un caso registrado de una paciente de 57 años la cual fue diagnóstica de Covid-19, la cual al 4to día tuvo un deterioro del estado cardiorrespiratorio, ante el empeoramiento se le sometió a intubación endotraqueal, se realizó un electrocardiograma el cual mostro taquicardia sinusal sin cambios en la onda ST ni la onda T, pero si se evidencio prolongación del intervalo QTc y un QRS de bajo voltaje en las derivaciones precordiales, se realizó un ecocardiograma donde se observó que el ventrículo izquierdo era hiperdinámico con una fracción de eyección de 70 a 75%, realizando el diagnóstico de síndrome de takotsubo asociado a covid-19 (Gomez et al., 2021).

### **Criterios diagnósticos**

Se sugieren los siguientes criterios para considerar los diagnósticos (Tristán, 2023):

1. Disfunción temporal del ventrículo izquierdo con prominencia apical o irregularidades del movimiento medio ventricular, basal, focal o medioventricular, puede estar presente afectación del ventrículo derecho.
2. Que exista un desencadenante emocional, físico o mixto, pero no es obligatorio
3. Que se presente trastornos neurológicos o feocromocitoma que desencadenen la miocardiopatía de takotsubo
4. Irregularidades en el ecocardiograma como el incremento del segmento ST, inversión de la onda T o que se prolongue el intervalo QTc
5. Biomarcadores cardiacos elevados troponina y creatina quinasa, también puede haber elevación del péptido natriurético cerebral.
6. Que exista una enfermedad arterial coronaria
7. Si no hay evidencia de miocarditis infecciosa, se recomienda una resonancia magnética para descartar miocarditis infecciosa y ratificar el síndrome de takotsubo.
8. Mujeres posmenopáusicas se ven afectadas más frecuentemente.

### **Estudios complementarios**

El método diagnóstico de elección es la angiografía coronaria con ventriculografía,

- Electrocardiograma: se aprecia elevación o depresión del segmento ST, ausencia de onda Q, inversión de la onda T, bloqueo rama izquierda, prolongación del segmento QT. (21). También se puede apreciar taquicardia sinusal, aleteo auricular, fibrilación auricular (John et al., 2021).
- Biomarcadores: Se elevan la troponina que usualmente no se ve tan elevado en los casos leves de miocardiopatía de takotsubo a diferencia del N-terminal propéptido natriurético tipo B (NT-proBNP) el cual se refleja elevado debido al incremento de la tensión de la pared (Moady y Atar, 2022).

- Ecocardiografía: CO bajo, FEVI <35%, relación E/e elevada, LVOTO, RM >2+/4+, afectación del ventrículo derecho, que exista trombos en el ventrículo izquierdo, derrame pericardico o que haya rotura de la pared del ventrículo izquierdo (Citro et al., 2020). El uso del ultrasonido portátil en el punto de atención (POCUS) es sumamente beneficioso para la detención oportuna de la función cardiaca (Moady y Atar, 2022).
- Angiografía < 48 horas de inicio de los síntomas: usualmente las arterias coronarias sin lesiones obstructivas, si hubiese una obstrucción se debe correlacionar con la disfunción del ventrículo izquierdo (Tristán, 2023)
- Ventriculografía: Se realiza una vez que se haya descartado que exista obstrucción coronaria, se puede observar prominencia apical junto con el signo del pezón que es con lo que se diferencia de que se trata de un infarto agudo de miocardio (Tristán, 2023). Se va a observar las arterias coronarias permeables sin ninguna evidencia de enfermedad obstructiva lo cual es fundamental para el diagnóstico (Moady y Atar, 2022).
- Resonancia magnética cardiaca: Se realiza cuando los otros estudios no son concluyentes, se la realiza dentro de los 7 primeros días de iniciado los síntomas.

## Tratamiento

El tratamiento se basa en la experiencia clínica, guiada por el ámbito prehospitalario, utilizando guías para síndromes coronarios agudos, el tratamiento se basa sobre todo en tratar las complicaciones que se presenten y se debe enfocar en aliviar el estrés emocional, mental y físico. El manejo en la gran mayoría de los casos de pacientes que presentan Covid-19 se basa en los protocolos de la neumonía por Covid 19 y el síndrome coronario agudo (John et al., 2021). En casos leves se puede tratar con betabloqueantes y aspirina, además se debe ingresar a una unidad cardiaca para monitorización continua de EKG (Quesada et al., 2020).

Si ocurren complicaciones cardíacas, se inicia con antagonistas de los receptores de angiotensina II y el tratamiento con inhibidores de la enzima convertidora de angiotensina (IECA), diuréticos y beta bloqueadores estos últimos se deben manejar con cuidado en bradicardia y si se tiene el intervalo QT corregido  $>500$  m.

La nitroglicerina se usa para reponer las presiones de llenado de los ventrículos izquierdo y derecho; los medicamentos que prolongan el intervalo QT deben usarse con precaución debido al riesgo de Torsades de Pointes, fibrilación o taquicardia ventriculares.

Si se tratara de una disfunción ventricular izquierda con abombamiento apical tienen a desarrollar trombo, se puede utilizar el tratamiento anticoagulante o antiplaquetario.

Se desconoce la solución a largo plazo, pero se ha observado que el uso de bloqueadores beta puede prevenir indefinidamente las recaídas y reducir los efectos de las hormonas del estrés (Shah RM et al., 2021).

### **Pronóstico y seguimiento**

Estudios iniciales refieren que la miocardiopatía de takotsubo tiene un pronóstico benigno, se ha evidenciado que existen muertes intrahospitalarias cerca del 1-1,7% ; sin embargo, en estudios recientes se evidencia que la tasa de mortalidad a incrementado cerca de 3.5-5%, además se aprecia en la ecocardiografía varios hallazgos que no son favorables y los cuales se asocian a más complicaciones (Citro et al., 2020).

Desde la fase aguda se debe realizar ecografías diarias, incluso dar seguimiento mensual, trimestral, semestral y anualmente, luego de ellos debe hacerse revisiones anuales. La FEVI se recupera entre la 1-2 semana, si persistiese por más de 2 meses se debe valorar. (21) .

Se evidencio que el 9% vuelve a ser hospitalizado por insuficiencia cardiaca y cerca 5% fallecieron por presentar insuficiencia cardíaca (Prokudina et al., 2021). Según los datos actuales cerca del 80% de los pacientes que cursaron con el síndrome de takotsubo y Covid-19

tuvieron una recuperación completa, mientras que el 60% de los pacientes tuvieron que recibir soporte ventilatorio (Moady y Atar, 2022).

### **Metodología**

El desarrollo del artículo se basará en una revisión retrospectiva y sistemática, tomando como criterios de búsqueda a los siguientes términos: síndrome de takotsubo, covid-19, ventriculografía, ecocardiograma, riesgo cardiovascular, disfunción ventricular.

La presente revisión está orientada para el profesional de la salud, así como también para aquellos pacientes quienes sufrieron este síndrome.

Este artículo se realizó de acuerdo con el método de búsqueda propuesto por Kitchenhan (2004) utilizando los componentes identificados, criterios de inclusión, preguntas de investigación y exclusión. Las palabras clave utilizadas en las diferentes bases de datos es (síndrome de takotsubo AND disfunción ventricular) OR (problemas cardíacos y miocardiopatía) OR (cambios ecocardiográficos AND Covid-19) OR (Covid-19 AND síndrome de takotsubo) El operador NOT fue utilizado para excluir, excluyendo los resultados que no se relacionan con el síndrome de Takotsubo o Covid-19.

### **Criterios de Inclusión**

- Se trata de artículos de revistas científicas de los últimos 5 años (2019-2023),
- Son artículos escritos en inglés y/o español.

Estos artículos incluyen las siguientes palabras clave: síndrome de takotsubo, miocardiopatía, síndrome del corazón roto, Covid-19, disfunción ventricular, ecocardiograma, ventriculografía.

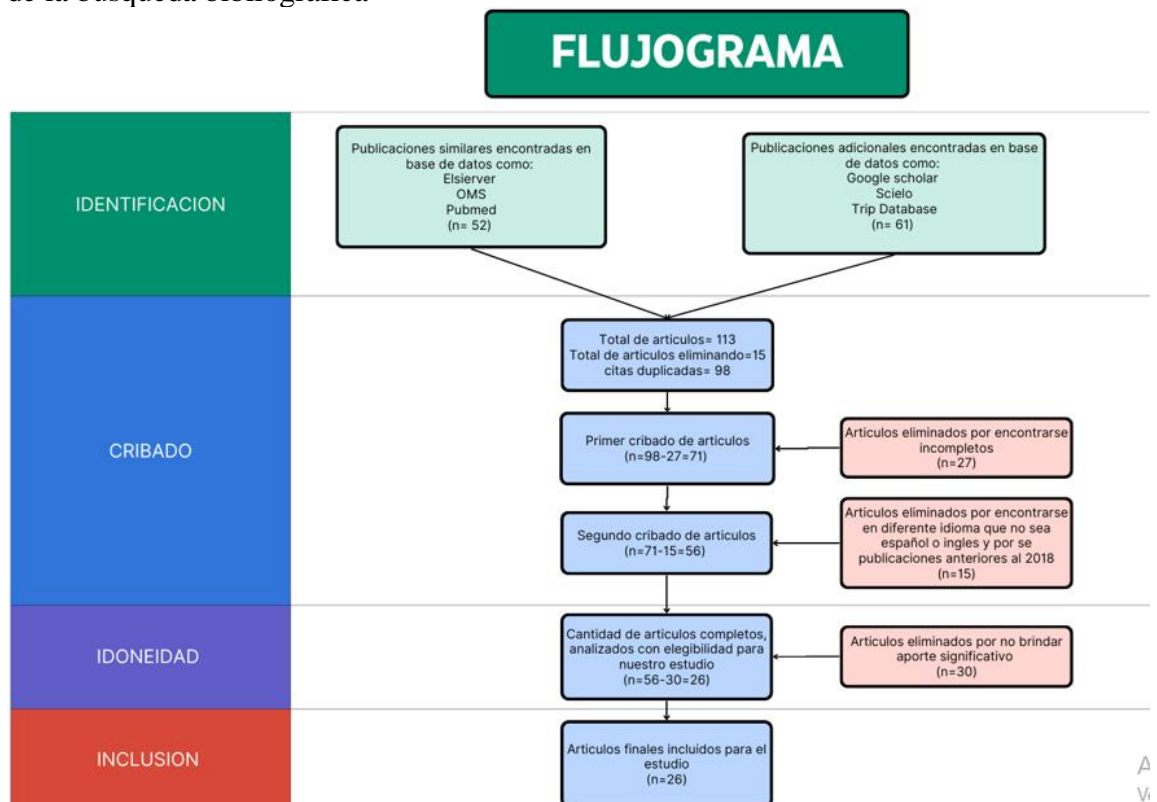
### **Criterios de Exclusión**

- Artículos escritos en más de dos idiomas.
- Investigaciones duplicadas o incompletas.
- Cartas al editor o con poca información sobre el tema.



Utilización de revistas científicas de la base de datos ScienceDirect, PubMed, Journal of Cardiovascular Development and Disease, Embase Web of Science, Cochrane, Nature Reviews Cardiology, British Medical Journal (BMJ), UpToDate, Organización Mundial de la Salud (OMS) y otras revistas científicas de los últimos 5 años, las cuales han sido encontradas en inglés y español, esto da como resultado un total de 113 publicaciones, finalmente mediante los criterios de inclusión y exclusión utilizando solo información de relevancia se excluyó 15 artículos por no estar relacionado con el tema o por encontrarse incompleto o duplicados, quedándonos un total de 98 artículos de estos se eliminaron 27 artículos por encontrarse incompletos, quedándonos 71 artículos, se realizó una revisión y fueron eliminados 15 artículos por encontrarse en otro idioma, quedando 56 artículos de los cuales se elimina 30 por no aportar información significativa, por lo cual se utilizan 26 artículos en esta investigación.

Figura 1:  
Flujograma de la búsqueda bibliográfica



**Nota:** El flujograma presenta los criterios de búsqueda utilizados para la selección de los artículos científicos, Autores (2023)

## Resultados

Después del proceso de exclusión de los artículos que no fueron relevantes en la información que nos proporcionaba, se seleccionaron 25 los cuales resultaron investigaciones relevantes y calificadas relacionadas con el tema del síndrome de takotsubo y la relación que tiene con el Covid-19.

Tabla 1:  
Síndrome de Takotsubo y su relación con el Covid-19

Autor (año)	Revista	Relación	Conclusiones
Shah et al (2021)	Current Problems in Cardiology	El síndrome de takotsubo se ve relacionado con el estrés emocional o físico severo	No se puede determinar la etiología exacta. Debido al estrés severo se puede presentar sintomatología similar al síndrome coronario agudo,
Zulkifli et al (2020)	Journal of medicine and life	El síndrome de Takotsubo presenta una prevalencia de 1.0 a 2.5% y ocurre sobretodo en mujeres posmenopáusicas	Varias de las condiciones se han relacionado con la sobre estimulación del sistema simpático.
Prokudina et al (2021)	Current Cardiology Reviews	El síndrome de takotsubo aparece 9 veces más en mujeres en edades de 60 y 70 años. La mortalidad hospitalaria es del 3,5 al 12%	Sin embargo, la miocardiopatía es una patología rara la cual se presenta en el 0,6 al 2,5% de los pacientes con síndrome coronario agudo, es importante entender que si se presenta elevación del ST y se acompaña de arritmias mortales la mortalidad va a incrementar a un 39%.
Salah et al (2020)	European Heart Journal - Cardiovascular Imaging	En relación con la miocardiopatía de Takotsubo y covid-19 se evidencia cerca del 90% de los casos tienen una edad media de 64,6 años. La principal afectación es la apical, seguida de medioventricular que representa el 80%.	Los pacientes quienes presentaron estrés físico, son los que peor pronóstico.
Zazueta et al (2023)	Current Problems in Cardiology	En un estudio se reporta que la existencia de factores estresantes emocionales o físico van a producir un incremento de catecolaminas y cortisol.	No se conoce a ciencia cierta la fisiopatología del síndrome de takotsubo, pero se evidencia que participa eje-cerebro-corazón.
Campos Quesada et al (2020)	Revista Médica Sinergia	Existe varios factores de riesgo que se puede presentar para el desarrollo del síndrome de takotsubo como son la hipertensión arterial,	Se puede apreciar que las mujeres en edad posmenopáusica tienen una incidencia de 9:1

Autor (año)	Revista	Relación	Conclusiones
Prokudina et al (2021)	Current Cardiology Reviews	dislipidemia, diabetes, sexo femenino, edades mayores de 69 años, fibrilación auricular Sus principales manifestaciones son el dolor torácico, disnea, hipotensión. La elevación del ST es un predictor de eventos adversos, si se prolonga el QTc es un predictor de que el paciente va hacer intubado El BNP y el péptido natriurético N-terminal Pro-B-type (NT-proBNP) juegan un papel fundamental el diagnóstico diferencial entre el síndrome de takotsubo y un infarto agudo de miocardio	Se trata de un cuadro complejo debido a que su sintomatología es similar al que se presenta en el síndrome coronario agudo. El BNP y el péptido natriurético N-terminal Pro-B-type estos valores se ven aumentados en el síndrome de takotsubo, además en un 95% se evidencia los niveles de troponinas elevados.
Fazlollahi et al (2022)	Reseñas en Virología Médica	En cuanto a la vacuna del covid-19 y su relación con la miocardipatía se encontró que la disnea, el dolor torácico, fiebre, mialgia fueron los efectos adversos más comunes	Se reportó que la mayoría de los efectos adversos fueron reacciones locales no graves, en un 74,4% de los casos se presentó miocarditis posterior a la vacuna BNT162
Moady et al (2022)	Medicina (Kaunas)	Existen varios exámenes complementarios que se pueden utilizar para el diagnostico	El uso de ultrasonido portátil es más beneficioso, en el electrocardiograma se evidencia elevación del ST, se ve alterada la onda T, el método de elección es angiografía con ventriculografía
Tristán et al (2023)	Revista Médica Sinergia	Para el tratamiento es necesario la estratificación del riesgo. Si se trata de alguna complicación cardiaca se trata con IECA, diuréticos y betabloqueantes	Una vez estratificado el riesgo se recomienda monitorización, ecografía diaria, se utiliza betabloqueadores en pacientes con alto riesgo,

**Nota:** La presente tabla presenta la información y los resultados más trascendentes de los artículos científicos estudiados, Autores (2023)

Se pudo determinar que no tenemos una etiología exacta que predisponga a desarrollar esta patología, pero se le ha atribuido a la presencia de estrés físico o emocional intenso.

Notamos que las mujeres posmenopáusicas tienden a presentar mayor riesgo de padecer el síndrome de takotsubo, además se evidencio que la mortalidad se veía aumentada cuando los pacientes presentaban algún tipo de complicación como insuficiencia cardiopulmonar.

Un dato aún no muy bien estudiado es la protección que algunos estudios mencionan acerca de la diabetes mellitus y su factor protector ante el síndrome de takotsubo. En relación con las manifestaciones clínicas se trata de un cuadro un poco complejo de diagnosticar debido a que su sintomatología es muy similar a la que se presenta en el síndrome coronario agudo, entre sus principales presentaciones clínicas son el dolor torácico, disnea, hipotensión.

Se puede apreciar de igual manera que los niveles de troponina se van a ver incrementados en cerca de 99,5% de los pacientes también se puede apreciar la elevación de otros biomarcadores cardiacos como son CK.MB Y NT-proBNP, también se aumenta los valores de CRP y ESR.

Se puede apreciar que de los estudios realizados en relación con la vacuna del Covid-19, en el 74,4% de los casos se presentó miocarditis o miopericarditis posterior a recibir la vacuna BNT162 y en un 25,6% se presentó estas patologías tras recibir la vacuna de mRNA-1273, cabe recalcar que la mayoría de estos eventos adversos se registraron en la aplicación de la segunda dosis de inmunización.

En cuanto a las pruebas cardiacas se evidencio que el electrocardiograma suele ser normal en cerca de 21% de los pacientes, sin embargo, de encontrarse alteraciones con más frecuencia aparecen elevaciones del ST, se ve alterada la onda T y se puede observar taquicardia sinusal; sin embargo, el método diagnóstico de elección es la angiografía coronaria con ventriculografía.

En la ecocardiografía transitoria en un 18,2% de los pacientes presentaron fracción de eyección del ventrículo izquierdo disminuidos inferior a un 50%, también se puede apreciar hipocinesia del VI en un 11,5 (Rivera K, 2020). La mayoría de los pacientes obtienen un resultado positivo con le reversión completa o casi completa de la disfunción cardiaca (John et al., 2021).

Es importante recalcar que este síndrome de takotsubo no solo se presenta en pacientes que tienen un diagnóstico positivo para Covid-19, sino que también se ha visto evidenciado en pacientes que por el estrés emocional y el aislamiento social a causa de la pandemia han desencadenado con esta miocardiopatía (John et al., 2021).

## **Discusión**

Una vez analizados los artículos científicos, es posible realizar una actualización de varios ítems con respecto al síndrome de takotsubo y su relación con el Covid-19. Debido a que el SARS-CoV es fácilmente transmisible, lo que ha provocado que éste se extienda por todo el mundo, causando una de las peores epidemias en la historia (Eftekharzadeh et al.).

La pandemia de Covid-19 surgió a finales del 2019 que se inició en la ciudad de Wuhan, en la provincia de Hubei, y rápidamente se extendió por toda la China. En el año 2020, la OMS la declara una emergencia de salud pública. Esta enfermedad tiene un periodo de incubación dentro de los 14 días posteriores a la exposición y se ha evidenciado que las manifestaciones en pacientes sintomáticos se presentan entre los 4 a 5 días (John et al., 2021).

Como se ha observado el Covid-19 puede cursar como una enfermedad asintomática o sintomática y la gravedad va a depender de las comorbilidades que presente el paciente, la neumonía suele ser la manifestación más grave que se evidencia (John et al., 2021). Se ha establecido que durante la pandemia de Covid-19, la enfermedad ha afectado a millones de personas a nivel global, se asocia a una morbilidad significativa principalmente por las complicaciones pulmonares y cardiovasculares (Shojae et al., 2021).

Antes se creía que los pulmones eran los más afectados; sin embargo, se ha evidenciado que existe una amplia gama de manifestaciones clínicas y sistemas afectados por esta patología, como se ha visto puede ser asintomático, esto puede generar síntomas de una enfermedad leve de las vías respiratorias superiores, insuficiencia respiratoria y la muerte, a medida que se ha

ido obteniendo información nos damos cuenta de lo compleja que es la enfermedad del covid-19 y sus múltiples afectaciones.

Varias publicaciones de los últimos años nos demuestran que existe una variedad de complicaciones a nivel cardiovascular que se debe a la afectación del covid19 los cuales pueden incluir infarto agudo de miocardio, miocardiopatías, tromboembolismo venoso, miocarditis, la variedad de sintomatología que se presenta es el verdadero reto (Prokudina et al., 2021).

Una complicación rara del Covid-19 es la miocardiopatía de takotsubo o también conocido como el síndrome de corazón roto, síndrome de globo aerostático apical, se observa clásicamente en mujeres y suele verse desencadenado posterior a un evento estresante puesto que en algunos pacientes se puede observar que existe una marcada elevación del nivel de troponina I sérica (Prokudina et al., 2021). Esta patología se trata de una forme reversible única de miocardiopatía, las manifestaciones son muy similares a infarto agudo de miocardio (John et al., 2021).

Los primeros casos de síndrome de takotsubo en aparecer asociados a Covid-19 se observaron en la fase aguda de la infección, evidenciándose sobre todo por un patrón de abombamiento apical (Moady y Atar, 2021). A nivel que el Covid-19 avanzaba los casos de miocardiopatía de takotsubo incrementaban cerca de 1,5% a 7,8% y se le ha relacionado con frecuencia con la tormenta de citocinas de interleucina (IL-6) y factor de necrosis tumoral alfa (TNFa), que suelen ser la causa de hiperinflamación en pacientes con Covid-19, es imperioso recalcar que es muy probable que el síndrome de takotsubo se presente con mayor frecuencia en pacientes que tengan antecedentes de una enfermedad mental.

Se desconoce a ciencia cierta cuál es la fisiopatología de la miocardiopatía de takotsubo, pero se considera que el estrés genera una mayor liberación de catecolaminas que se debe a la hiperactivación del sistema nervioso simpático a través del eje hipotálamo-pituitario-

suprarrenal durante el estrés en pacientes con miocardiopatía de takotsubo, las regiones del cerebro límbico presentan redes neuronales dañadas (Khalid Ahmed et al., 2022).

Mediante esta revisión se reveló que algunos pacientes con diagnóstico positivo para Covid-19 presentaban características de síndrome de takotsubo, lo que se le atribuye a la respuesta frente al estrés de la infección y el estado hiperadrenérgico, pero también existe otro grupo de personas que no presentan Covid-19; sin embargo, se han visto expuestas a un estrés emocional severo debido a la pandemia y al aislamiento social que se vivió por el confinamiento y el distanciamiento social como medida optada por los gobiernos a nivel mundial para evitar la propagación del Covid-19, aunque se trata de una medida eficaz suele ser la causa de la angustia social que presentan las personas sobre todo adultos mayores a quienes se les dificulta utilizar la tecnología para poder mantener el contacto con sus seres queridos (John et al., 2021).

En cuanto a las vacunas que surgieron para combatir el Covid-19, las cuales restringen la propagación viral, se debe recalcar que se han administrado cerca de 11300 millones de dosis de vacunas desde diciembre del 2020, las vacunas mRNA1273 y BNT162b2 (vacunas de mRNA COVID-19) inducen inmunidad innata, donde se informan como efectos adversos frecuentes el dolor, eritema, fiebre, mialgias; sin embargo, también se presenta complicaciones como infarto agudo de miocardio, accidente cerebrovascular, tromboembolia venosa incluso informes de miocardiopatía de takotsubo que se da posterior a la aplicación de la vacunación del Covid-19 generalmente luego de las vacunas de ARN mensajero (ARNm) (Khalid Ahmed et al., 2022).

La mitad de los efectos adversos posterior a la vacuna de Covid-19, se presentaron luego de la primera administración de la vacuna, mientras que otra parte de complicaciones se dieron después de la segunda dosis en una media de 2,62 días.

La evidencia sobre el tratamiento en pacientes que presentan síndrome de takotsubo no es del todo clara y en la gran mayoría de los casos se trata mediante las guías propuestas para tratar el Covid-19 y la insuficiencia cardiaca, como se ha mencionado el síndrome de corazón roto presenta una lesión neurocardiogénica por lo cual los inotrópicos de catecolaminas exógenos como la dopamina, dobutamina y norepinefrina no están recomendados ya que podían exacerbar la lesión ya preexistente en el miocardio; sin embargo, si se puede utilizar inotrópicos no catecolaminérgicos como la milrinona y el levosimendán, también se ha evidenciado que los betabloqueantes suelen ser beneficiosos en el síndrome de takotsubo.

La miocardiopatía de takotsubo se trata de una forma reversible de la miocardiopatía que presenta una recuperación completa de la función ventricular izquierda, es muy probable que los casos que se presenten de síndrome de takotsubo acompañado de Covid-19 no se diagnostiquen o se diagnostique como miocarditis viral, debido a que es una complicación muy rara.

Uno de los mayores impactos de la pandemia se debe a los efectos psicológicos y sociales que se han visto reflejados en los adultos mayores, pues se ha evidenciado que las tasas de depresión y ansiedad han incrementado en el tiempo de pandemia, que se debe principalmente al encierro y autoaislamiento (Moady y Atar, 2021).

### **Conclusiones**

Se concluye que la miocardiopatía de takotsubo es una complicación cardiovascular rara que se asocia al Covid-19, donde se ha observado que la incidencia de esta patología ha incrementado debido al estrés emocional severo y aislamiento social que se vivió durante la pandemia.

Se puede evidenciar que los pacientes presentan manifestaciones clínicas muy parecidas al síndrome coronario agudo, por lo cual su diagnóstico es complejo; sin embargo,



mediante estudios complementarios nos pueden dar una guía para realizar un diagnóstico correcto.

Se puede apreciar que en el electrocardiograma se evidencia con frecuencia elevación del segmento ST, en cuanto al ecocardiograma nos muestra una fracción de eyección por debajo del 50%, además se observa que se prefiere el POCUS a la ecografía estándar y a la angiografía invasiva.

Las complicaciones que se presentan en miocardiopatía de takotsubo y la vacunación contra el Covid-19 no son comunes, sin embargo, el dolor torácico se debe considerar un síntoma de alarma sobre todo en pacientes que han recibido la segunda dosis dado que pueden poner en riesgo la vida del paciente.

Los mejores biomarcadores para el diagnóstico de síndrome de takotsubo, son la troponina y el CK-MB.

### **Referencias bibliográficas**

- Amin, H., Amin, L., y Pradipta, A. (2020). Takotsubo Cardiomyopathy: A Brief Review. *J Med Life*, 13(1).
- Blacio, J. H. A., Medina, J. S. B., & Fallú, K. M. G. (2021). Análisis de las estrategias de inducción del talento humano en las PYMEs de Quinindé periodo 2020-2021. *Journal of Economic and Social Science Research (JESSR)*, 1(2), 20-37.
- Chicaiza Ortiz, C. D., Rivadeneira Arias, V. D. C., & Herrera-Feijoo, R. J. (2023). *Biología Ambiental, Aplicaciones y Tendencias*.
- Citro, R., Okura, H., Ghadri, J., Izumi, C., Meimoun, P., Izumo, M., y al., e. (2020). Multimodality imaging in takotsubo syndrome: a joint consensus document of the European Association of Cardiovascular Imaging (EACVI) and the Japanese Society of Echocardiography (JSE). *Eur Heart J - Cardiovasc Imaging*, 21(11).
- Eftekhazadeh, P., Patel, A., Sokolova, E., Rodas, A., y Ahmed, S. (s.f.). Takotsubo Cardiomyopathy: A COVID-19 Complication. *Cureus*, 14(3).
- Espinoza-Alva, D., Pampa-Quenta, D., Rodríguez-Olivares, R., y Gabino-González, G. (2019). Características clínicas y complicaciones del síndrome de Takotsubo en un centro de referencia de la seguridad social peruana. *Rev Peru Med Exp Salud Publica*, 36(2).

- Fazlollahi, A., Zahmatyar, M., Noori, M., Nejadghaderi, S., Sullman, M., Shekarriz-Foumani, R., y al., e. (2022). Cardiac complications following mRNA COVID-19 vaccines: A systematic review of case reports and case series. *Rev Med Virol.*, 32(4).
- Ghasemi, H., Kazemian, S., Nejadghaderi, S., y Shafie, M. (2023). Takotsubo syndrome and COVID-19: A systematic review. *Health Sci Rep*, 6(1).
- Giovanni, H. E., Maybelline, H. S., César, C. V., Jorge, P. C., & Hugo, M. A. (2021). Manual para Elaboración del Plan de Titulación como Conclusión de Carrera.
- Gomez, J., Nair, G., Nanavaty, P., Rao, A., Marinescu, K., y T., S. (2021). COVID-19-associated takotsubo cardiomyopathy. *BMJ Case Rep*, 40(11).
- Herrera-Sánchez, P. J., & Mina-Villalta, G. Y. (2023). Riesgos de la mala higiene de los equipos quirúrgicos. *Journal of Economic and Social Science Research (JESSR)*, 3(1), 64-75.
- John, K., Lal, A., y Mishra, A. (2021). A review of the presentation and outcome of Takotsubo cardiomyopathy in COVID-19. *Monaldi Arch Chest Dis*, 91(3).
- Khalid Ahmed, S., Gamal Mohamed, M., Abdulrahman Essa, R., A. A., Rashad Dabou, E., Omar Abdulqadir, S., y Muhammad Omar, R. (2022). Global reports of takotsubo (stress) cardiomyopathy following COVID-19 vaccination: A systematic review and meta-analysis. *Int J Cardiol Heart Vasc*.
- Majumder, J., y Minko, T. (s.f.). Recent Developments on Therapeutic and Diagnostic Approaches for COVID-19. *APPS J*, 23(1).
- Moady, G., y Atar, S. (2021). Takotsubo Syndrome During the COVID-19 Pandemic: State-of-the-Art Review. *CJC Open*, 3(10).
- Moady, G., y Atar, S. (2022). Stress-Induced Cardiomyopathy—Considerations for Diagnosis and Management during the COVID-19 Pandemic. *Medicina (Mex)*, 58(2).
- Organización Panamericana de la Salud. (31 de 05 de 2023). Brote de enfermedad por el Coronavirus (COVID-19) - OPS/OMS. Organización Panamericana de la Salud: <https://www.paho.org/es/temas/coronavirus/brote-enfermedad-por-coronavirus-covid-19>
- Organización Panamericana de la Salud. (31 de 05 de 2023). Se acaba la emergencia por la pandemia, pero la COVID-19 continúa - OPS/OMS. <https://www.paho.org/es/noticias/6-5-2023-se-acaba-emergencia-por-pandemia-pero-covid-19-continua>
- Prokudina, E., Kurbatov, B., Zavadovsky, K., Vrublevsky, A., Naryzhnaya, N., Lishmanov, Y., y al., e. (2021). Takotsubo Syndrome: Clinical Manifestations, Etiology and Pathogenesis. *Curr Cardiol*, 17(2), 188-203.
- Quesada, M., Castaño, D., y Guerrero, A. (2020). Actualización de cardiomiopatía de Takotsubo. *Rev Medica Sinerg*, 5(4).

- Quinde-Moncayo P, P., Alvarez-Loja, B., Chávez-Espinoza , D., Vintimilla-Pezantez, S., y Orellana-Ramón, L. (04 de 2021). Informe de caso: Síndrome de Tako–Tsubo en paciente con COVID-19. *Rev Ecuat Cardiol*, 4(1). <https://doi.org/https://www.scardioec.org/ojs/index.php/rec/article/view/8>
- Rivera K, F.-R. D.-S. (2020). Diagnosis of Takotsubo syndrome in the COVID-19. *Rev Port Cardiol*, 13(12).
- Salah, H., y Mehta, J. (2020). Takotsubo cardiomyopathy and COVID-19 infection. *Eur Heart J - Cardiovasc Imaging*, 21(11).
- Sánchez, M. J. H., Jumbo, G. J. O., Valarezo, Y. D. Q., & Bravo, A. L. R. (2022). Ética frente a la discriminación contra la mujer en el ambiente laboral en el Ecuador. In *Análisis Científico de la Ética desde la Perspectiva Multidisciplinaria* (pp. 2-20). Editorial Grupo AEA.
- Shah RM, R., Shah, M., Shah, S., Li, A., y Jauhar, S. (2021). Takotsubo Syndrome and COVID-19: Associations and Implications. *Curr Probl Cardiol*, 46(3).
- Shojae, i. F., Habibi, Z., Goudarzi, S., Firouzabadi, F., Montazerin, S., Najafi, H., y al, e. (2021). COVID-19: A double threat to takotsubo cardiomyopathy and spontaneous coronary artery dissection? *Med Hypotheses*.
- Singh, T., Khan, H., Gamble, D., Scally, C., Newby, D., y Dawson, D. (2021). Takotsubo Syndrome: Pathophysiology, Emerging Concepts and Clinical Implications. *Circulation*, 17(2), 188-203.
- Tristán, S. (2023). Abordaje del paciente con miocardiopatía de Takotsubo. *Rev Medica Sinerg.*, 8(1).
- UpToDate. (05 de 2023). Clinical manifestations and diagnosis of stress (takotsubo) cardiomyopathy. <https://www.uptodate.com/contents/clinical-manifestations-and-diagnosis-of-stress-takotsubo-cardiomyopathy?search=tako->
- UpToDate. (05 de 2023). COVID-19: Cardiac manifestations in adults. <https://www.uptodate.com/contents/covid-19-cardiac-manifestations-in-adults?search=tako->
- Villalba, C. I. C., Sánchez, J. E. I., Valdez, L. A. M., & Vera, N. C. M. (2022). Importancia de los principios éticos en los negocios globales. In *Resultados Científicos de la Investigación Multidisciplinaria desde la Perspectiva Ética* (pp. 24-40). Editorial Grupo AEA.
- Zambrano, L. G. R., Benavidez, M. G., Infante, N. N. C., & Baque, M. G. C. (2022). La ética del cuidado dentro de las organizaciones sociales. In *Resultados Científicos de la Investigación Multidisciplinaria desde la Perspectiva Ética* (pp. 94-121). Editorial Grupo AEA.

Zazueta-Armenta, V., González-Orozco, J., Ornelas-Aguirre, J., Félix-Córdova, J., Zazueta-Armenta, V., González-Orozco, J., y al., e. (2023). Características clínicas del síndrome de takotsubo: una serie de casos. Arch Cardiol México, 93(2).